

**Avertissement** : notes prises au vol... erreurs possibles... prudence !

Mardi 28 juillet 2020

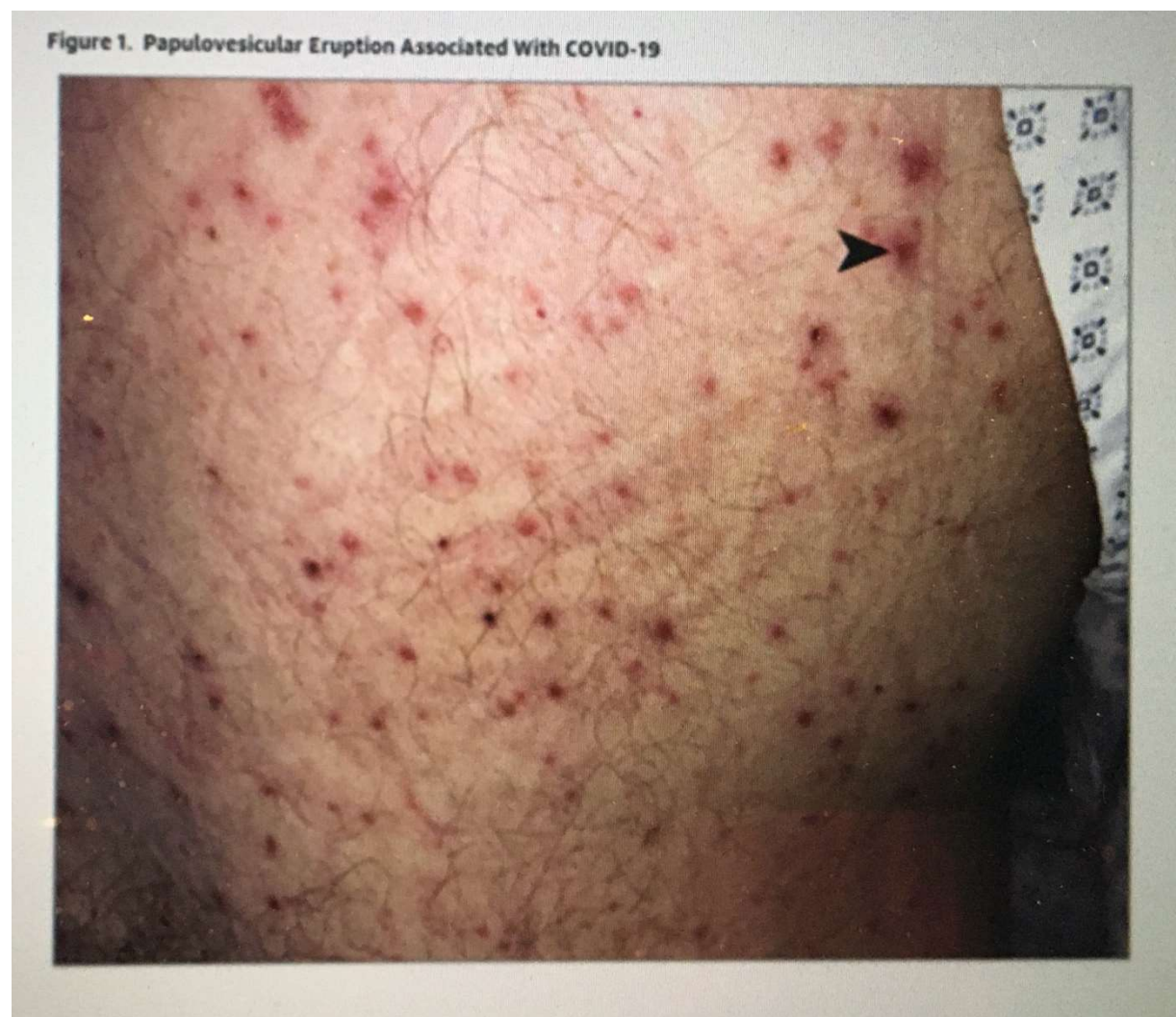Hôpital cantonal de Genève

**Ceci n'est pas une toxidermie**

Dre Ch. Alberto

L'article est le suivant "Clinicopathologic Aspects of a Papulovesicular Eruption in a Patient With COVID-19, JAMA Dermatology, June 2020, Chloe Alberto ».

Il s'agit de la description d'une éruption vésiculo-papulaire chez un patient atteint de Covid-19.

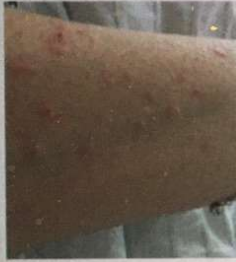

Parmi les patients COVID-19 hospitalisés, plusieurs types d'éruptions ont été observées rarement (5% des patients).

# 3 types d'éruptions

Fréquence: 3% des patients hospitalisés

## Eruptions vésiculeuses

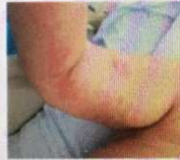

## Eruptions para-virales

Urticaire



Exanthème maculo-papuleux

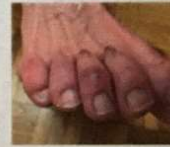

## Eruptions purpuriques

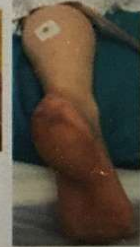Rash pétiéchal



Pseudo-engelures



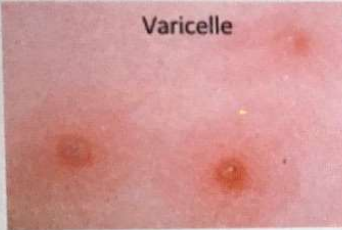
Livédo réticulé



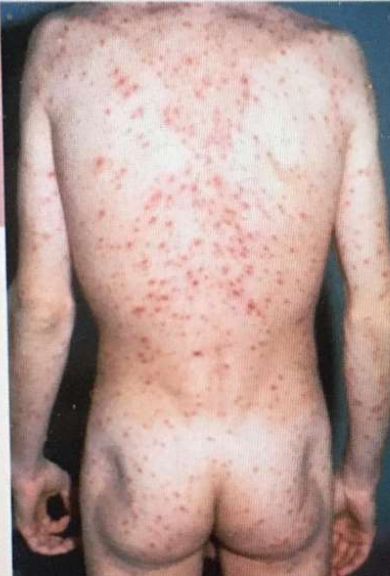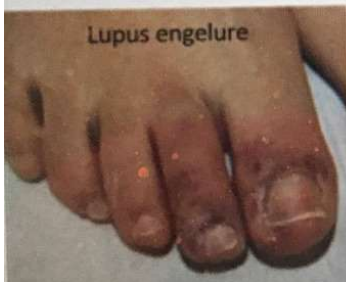On nous rend attentif aux diagnostics différentiels...  
Varicelle, Lupus engelure, Toxidermie médicamenteuse...

## ! Attention aux diagnostics différentiels !

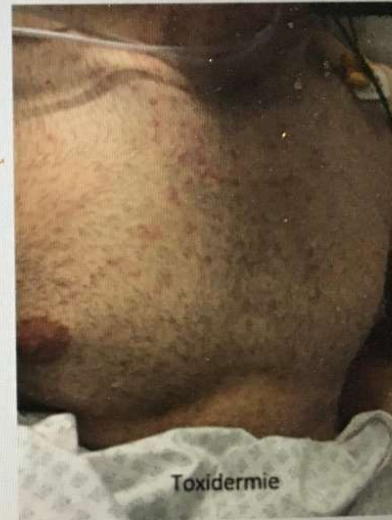Varicelle




Lupus engelure



Toxidermie



Ce sera tout pour aujourd'hui



Roy Lichtenstein, né le 27 octobre 1923 à Manhattan (New York) et mort le 29 septembre 1997 au même endroit, est un des artistes les plus importants du mouvement pop art américain. Ses œuvres s'inspirent fortement de la publicité et de l'imagerie populaire de son époque, ainsi que des bandes dessinées (« comics »). Il décrit lui-même son style comme étant « aussi artificiel que possible ».



Compte-rendu du Dr Eric Bierens de Haan  
[ericbdh@bluewin.ch](mailto:ericbdh@bluewin.ch)

transmis par le laboratoire MGD  
[colloque@labomgd.ch](mailto:colloque@labomgd.ch)